
حول الفحوصات و التحاليل المخبرية

- مقدمة
- الفحوصات التصويرية
 - التخطيط الوعائي – التخطيط بالموجات فوق الصوتية – التخطيط الشعاعي الطبقي – التصوير بالرنين المغناطيسي – التصوير بالأشعة السينية – تخطيط العظام – تخطيط النظائر المشعة – التخطيط الشعاعي الطبقي بدفق الكهبربات الموجبة
- الخزع الجراحي
 - الخزع الإبري – خزع النخاع العظمي – البزل القطني
- تحاليل الدم
 - تحليل السمات الورمية – تعداد الدم الكامل
- التحاليل الخلوية

مقدمة

يتم إجراء سلسلة من الفحوصات و التحاليل المخبرية التي تستهدف الكشف عن مدى وجود الخلايا السرطانية، ثم تصنيف حالة المرض عقب تشخيص الأورام، سواء بغرض تحديد تصنيف درجة الورم ضمن فئته (Grading)، أو تصنيف مرحلته (Staging)، بتحديد كمّ النسيج السرطاني الموجود بالجسم، و موضعه و مدى انتقاله من موضع نشأته إلى مواضع و أعضاء أخرى، كي يتسنى ترتيب الخطط العلاجية الملائمة و بالسرعة الممكنة، كما يتم بطبيعة الحال استخدام هذه التحاليل دوريا أثناء مراحل المعالجات.

و ثمة مجموعة واسعة من هذه التحاليل و الفحوصات و الاختبارات، و التي يتم إجراؤها تبعا لنوع الورم المشخص، تبدأ بتحليل الدم المختلفة و كيميائيات الجسم، و التقاط الصور البدينية بطرقها المتعددة، مروراً بعمليات إجراء الخزع الجراحي (biopsy) بهدف استخلاص خزعة من أنسجة الورم جراحياً، ليتم فحصها تحت المجهر بغية تحديد نوعه و خواصه الحيوية و مظهر أنسجته، و إنتهاءً بتحليل المورثات الخلوية و تعداد صبغيات الخلايا و الكيمياء الحيوية.

و يتم بطبيعة الحال إجراء العديد من هذه الفحوصات و التحاليل بشكل دوري أثناء تلقي المعالجات و عقب انتهائها، لمراقبة تطورات المرض، و لتقصي و مراقبة مسار المعالجات المستخدمة، و سلوك الأورام تجاهها و مدى نجاعتها و آثارها الجانبية، و مراقبة التطورات بالوضع إجمالاً، إضافة إلى التأثيرات المحتملة على فعالية الأعضاء الحيوية بالجسم.

و تجدر الإشارة إلى أن بعض هذه الفحوصات مؤلمة، و يتم استخدام طرق التخدير المختلفة و معالجة الألم قبل المباشرة بإجرائها، غير أنه يظل من المهم دوماً إزالة مخاوف الطفل المريض و طمأننته، و تكمن أفضل الوسائل لتحقيق ذلك بتعليمه و إعطائه المعلومات الكافية حول الفحص المزمع إجراؤه قبل مواعده بوقت كاف، بغية تحضيره نفسياً و إزالة مخاوفه، و من المفيد شرح كل خطوات الإجراء الطبي بالتفصيل و الاستعانة بالصور أو الرسومات، و زيارة غرفة العمليات و محادثة الأطباء، للاستئناس بالوضع إجمالاً.

و نستعرض في الفقرات التالية توضيحاً مبسطاً للفحوصات و التحاليل المعتادة :

الفحوصات التصويرية

و تتم هذه الفحوصات بالتقاط صور بدينية داخلية مختلفة و بعدة وسائل، بغية تكوين صورة واضحة عن التغيرات داخل الجسم و مدى وجود الأورام، و مواضعها إن وجدت و مدى انتشارها، و بصفة عامة لا تُعد مثل هذه الاختبارات مؤلمة للطفل، غير أن بعض الآلات قد تخيفه بشكل أو بآخر، مثل جهاز المرنان المغناطيسي الذي يُصدر أصواتاً عالية.

التخطيط الوعائي (Angiography)

يتم هذا النوع من التصوير باستخدام الأشعة السينية لالتقاط صور إشعاعية مختلفة للأوعية و الشعيرات الدموية و إظهار تغيراتها أو أية تغيرات بالأعضاء الحيوية القريبة، فمثلاً قد يشير وجود انسداد بالأوعية أو تغير بموقعها إلى وجود ورم ما، و يُستخدم هذا النوع بصفة خاصة عند حالات أورام الكلى، حيث يمكن بواسطته تحديد الأوعية الدموية التي تغذي نسيج الورم مما يساعد الجراح على التخطيط للعملية الجراحية، و يتم إجراء هذا التصوير عقب حقن نوع معين من الصبغات بأحد الشرايين لتسري عبر الدورة الدموية، الأمر الذي يظهر الأوعية الدموية بشكل واضح بصورة الأشعة السينية، التي يتم التقاطها بزوايا مختلفة و لعدة مرات.

التخطيط بالموجات فوق الصوتية (Ultrasonography)

يتم استخدام الموجات الصوتية في هذا النوع من التصوير، وذلك لتكوين صور مختلفة للأعضاء الداخلية بالجسم، حيث عند انبعاث الموجات الصوتية و اصطدامها بأنسجة و أعضاء الجسم، ترتد مكونة صدى محدد يقوم حاسوب بترتيب أنساقه ليكون صورة واضحة للعضو أو النسيج، و يختلف عادة الارتداد الناتج عن الأنسجة الورمية بشكل واضح عن مثيله بالأنسجة السليمة، مما يمكّن من تمييز الأورام، و تتبعث الموجات فوق الصوتية من أداة شبيهة بالعدسة تعمل كمحول للطاقة، و يقوم الطبيب بوضع مرهم خاص موصل للطاقة على الجلد بالموضع المراد تصويره، و من ثم يقوم بتحريك محول الطاقة في عدة اتجاهات، للحصول على صور مختلفة تظهر بوضوح علي شاشة الحاسوب، و مثل هذه العملية غير مؤلمة للمريض بطبيعة الحال.

التخطيط الشعاعي الطبقي (CT scan - computerized tomography scan)

يتم في هذا النوع من التخطيط التقاط صور محورية مقطعية لأعضاء و أنسجة الجسم، و ذلك بتوجيه حزمة من الأشعة السينية حول الجسم، و يقوم حاسوب بتركيب الصور لنظهر بشكل واضح و تعطي تفاصيل دقيقة في صور لمقاطع متعددة من موضع التصوير ، و من ثم تعطي تفاصيل محددة حول التغيرات بالموضع و مدى وجود نمو ورمي و نوعه و حجمه و موضعه الدقيق، و في اغلب الأحوال يتم الحقن الوريدي لنوع معين من الصبغات، يتميز بظهوره واضحاً تحت الأشعة السينية، قبل المباشرة بإجراء التخطيط، و قد تستغرق عملية التصوير ما بين نصف الساعة إلى التسعين دقيقة، حيث يستلقي المريض بشكل ثابت و تقوم آلة التخطيط بالمرور جيئة و ذهاباً حول الجسم لالتقاط الصور المختلفة، و يُعد هذا التصوير أحد أهم أنواع التخطيط عند حالات الأورام التي تنشأ بالمواقع الدقيقة و الحساسة، مثل الكلى، كما انه مفيد في تقصى مدى انتقال الخلايا الورمية من مواقع نشوئها، و يُعد التخطيط اللولبي (helical scanning) الذي يعمل بسرعة كبيرة من أهم التطورات الحديثة، حيث يتم التصوير بسرعة فائقة أثناء حقن الصبغة، مما يظهرها واضحة عند مرورها بالأوعية الدموية، و هذه التقنية مفيدة جداً لدى أورام الكلى على وجه الخصوص، حيث يظهر تدفق الدم بالكليتين بشكل واضح يسمح بالكشف عن الأورام الضئيلة جداً.

التصوير بالرنين المغناطيسي (MRI magnetic resonance imaging)

يقدم تخطيط الرنين المغناطيسي ميزة تصوير مواضع بالجسم يتعذر تصويرها باستخدام أنواع التخطيط الأخرى، و هنا يتم استخدام موجات الراديو المدمجة بمجال مغناطيسي مقوى بدلاً من الأشعة السينية، حيث تمتص أنسجة الجسم الطاقة من موجات الراديو، ثم تطلقها بنسق يتفاوت تبعاً لنوع النسيج أو العضو و حسب نوع المرض، و يقوم حاسوب بترجمة شكل الطاقة الراجعة من الأنسجة إلى صور مفصلة عن أعضاء الجسم، و يقدم هذا النوع من التخطيط صوراً أكثر تفصيلاً من مثيلتها بالتخطيط الشعاعي الطبقي أو الموجات فوق الصوتية، فمثلاً يمكن استظهار صور من داخل العظام ثمكّن من تحديد مواضع الأورام الصغيرة قرب هذه العظام، أو يمكن بواسطته تحديد مدى انتشار الورم إلى الأوعية الدموية الرئيسية المجاورة للكليتين لدى أورام الكلى، و في بعض الأحيان يتم حقن صبغة خاصة قبل المباشرة بإجراء هذا النوع من التصوير، لاستخلاص صور أكثر دقة و تفصيلاً.

و من جهة أخرى قد يبدو جهاز الرنين المغناطيسي مقلقا بالنسبة للأطفال بصفة خاصة، حيث يستلقي المريض بشكل ثابت على سرير و يتم إدخاله إلى ما يشبه الغرفة الدائرية بطول الجسم، و أثناء عمل الرنين، الذي قد يستمر لفترة تتراوح ما بين ربع الساعة إلى التسعين دقيقة، يسمع الطفل ضجيجا مرتفعا و أصواتاً تشبه النبض المنتظم، مما قد يثير خوفاً، و يتطلب طمأننته.

التصوير بالأشعة السينية

يتم غالبا التقاط أشعات سينية للصدر و التجويف البطني عند التقييم الأولي للحالة، و تُعد الأشعات العادية مفيدة في تحديد أورام العظام و الرئة أو الأورام المتوسعة بالأنسجة الرخوة، غير أنها لا تقدم الصورة التشريحية الواضحة التي تساعد في التخطيط للمعالجة، و هي مفيدة لدى أورام العظام على وجه الخصوص، حيث تظهر معظم هذه الأورام بشكل واضح بصور الأشعات، فقد يظهر العظم عند موضع الورم هشا أكثر منه صلبا، و قد يظهر الورم على هيئة ثقب بالعظم، أو تظهر كتلة متضخمة حول الموضع المصاب يمكن أن تبدو ممتدة إلى الأنسجة المتاخمة مثل العضلات، و في أغلب الأحوال يتمكن طبيب الأشعة من تحديد ما إن كان الورم سرطانيا من مجرد مظهره بصورة الأشعة، و من جهة أخرى من المعتاد التقاط أشعات سينية لتقصي مدى انتقال الخلايا الورمية إلى منطقة الصدر أو الغدد الليمفاوية أو الرئة، كما يتم إجراء أشعات لمنطقة الصدر و للعظام بشكل دوري عند حالات اللوكيميا لتقييم الحال، حيث قد توضح وجود أية كتلة أو تضخم بالصدر مثلا، أو توضح أية تغيرات بالعظام.

تخطيط العظام (Bone scan)

عند إجراء تخطيط للعظام يتم الحقن الوريدي لكميات صغيرة من مركبات كيميائية خاصة منخفضة الإشعاع، تتجمع بدورها في المواضع المتضررة بسبب السرطان (أو بأسباب أخرى مثل الكسور)، و تقوم كاميرات خاصة و كاشفة للإشعاع بإظهار هذه المواضع بوضوح تام، و هذه الطريقة إضافة إلى أنها تظهر الرواسب الصغيرة من النسيج السرطاني بالعظام، بإمكانها المساعدة في الكشف عن الأورام الثانوية المنتقلة إلى العظام، و بطبيعة الحال تكون مستويات الإشعاع بالمركبات المستخدمة منخفضة و غير ضارة للجسم.

تخطيط النظائر المشعة (Radioisotope scanning)

يتم استخدام هذا النوع من التصوير الطبقي المحوري بُغية فحص الأعضاء الحيوية، و خصوصا الدماغ و الكبد و الكلى و العظام، و يتم عنده توظيف الخاصية الإشعاعية لبعض المواد المشعة غير المضرّة، حيث يتم حقنها بالجسم أو ابتلاعها، ثم يقوم جهاز مسح خاص بتقصي مواضع تجمع هذه المواد، مما يسمح للطبيب بتحديد موضع الورم، و بالطبع لن يتكون لدى المريض أي نشاط إشعاعي خلال الفحص أو عقب انتهائه.

التخطيط الشعاعي الطبقي بدفق الكهربيّات الموجبة (Positron emission tomography PET scan)

و يُستخدم هذا التصوير عادة لفحص أورام الدماغ، و ذلك بحقن جرعة منخفضة الإشعاع من مادة حيوية مثل سكر الجلوكوز، و يبين التخطيط معدل استهلاك الخلايا الورمية للسكر كمصدر للطاقة، و يقارنه بمعدل استهلاك الخلايا الدماغية الأخرى، و بصفة عامة، تستهلك الأورام الدماغية من الدرجات العليا معدلات عالية من السكر أكثر من الخلايا الدماغية السليمة (فرط الأيض hyper-metabolism)، بينما تستهلك الأورام من الدرجات الدنيا معدلات أقل (نقص الأيض hypo-metabolism)، كما يُستخدم هذا التخطيط لتقييم مدى استجابة الأورام للمعالجات المختلفة.

الخرز الجراحي (Biopsy)

على الرغم من أن الاختبارات التصويرية بأنواعها المختلفة قد تؤكد بوضوح على وجود ورم سرطاني، إلا أن الوسيلة الوحيدة للتأكد بشكل قاطع، و من ثم تمييز نوع الورم و خواصه الحيوية على وجه الدقة، تكمن في إجراء الخرز الجراحي، الذي يستهدف استخلاص خزعة من أنسجة الورم لفحصها معملياً، و تعتمد السبل للوصول إلى نسيج الورم و استخلاص العينة على عدة عوامل، أهمها موقع الورم و عمر المريض و الخبرات و المهارات الطبية، حيث يمكن أن يُجنب التخطيط الملائم لموضع الخرز و تقنيته من نشوء أية تعقيدات لاحقة و يقلل من عدد الجراحات خلال المعالجات، و بطبيعة الحال، قد يتم إجراء الخرز عقب استخدام التخدير الموضعي أو التخدير التام، حيث يتم التخدير الموضعي بحقن المخدر مباشرة في الأنسجة فوق موضع الورم، بينما يتم التخدير التام بحقن المخدر بأحد الأوردة، أو يتم استنشاقه حتى يفقد الجسم الحسّ كلياً خلال العملية.

و ثمة طريقتان لاستخلاص عينة النسيج الورمي، إما بإجراء جراحة مفتوحة متكاملة للوصول إلى موضع الورم، أو باستخلاص عينة صغيرة باستخدام إبرة يتم إدخالها عبر الجلد باتجاه كتلة الورم.

الخرز الجراحي

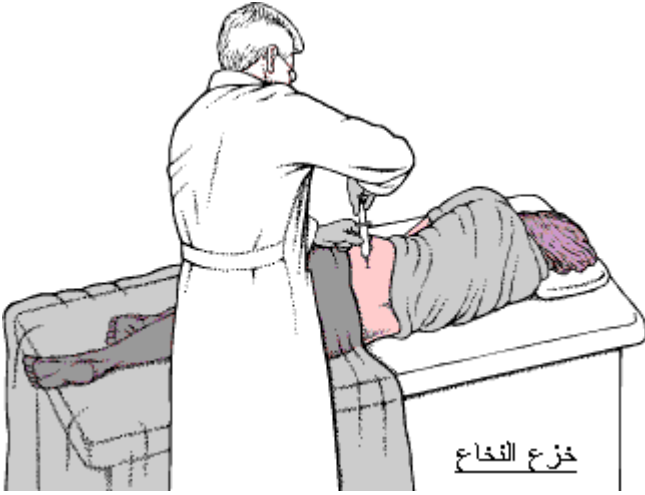
من المعتاد أن يستهدف الخرز الجراحي لدى الجراحات المفتوحة، إزالة جزء من أنسجة الورم و إجراء الفحوصات على الفور و بشكل سريع من قبل طبيب اختصاصي بعلوم الأمراض (طبيب متخصص في تشخيص الأمراض من نتائج الفحوصات المعملية)، وعند ثبوت تسرطن الورم، تعتمد الخطوة التالية على موضع الورم و حجمه، فإن كان صغير الحجم و يتركز في موضع متاح و يسهل الوصول إليه، يقوم الجراح بعملية تُعرف بالخرز الإيستئصالي (excisional biopsy) بمحاولة استئصال كامل كتلة الورم، (كما أن الغدد الليمفاوية المتاخمة و المتاحة للاستئصال قد يتم إزالتها و فحصها للتأكد من مدى انتقال الخلايا الورمية إليها)، أما إن كان الورم كبير الحجم و تصعب إزالته، فيكتفي الجراح باستخلاص عينة فيما يُعرف بالخرز البضعي (incisional biopsy).

الخرز الإبري

في حال عدم ملائمة الخرز الجراحي المفتوح لسبب أو لآخر، يتم استخدام طريقة أقل شمولاً تُعرف بالخرز الإبري (needle biopsy)، و عادة عقب التخدير الموضعي للجلد و أحياناً بالتخدير التام، و ثمة نوعان لهذا الخرز من المتداول إجرائهما، الخرز الإبري التقليدي و يسمى خزعة الكتلة (Core biopsy)، باستخدام إبرة كبيرة نسبياً يتم غرزها مباشرة داخل الورم لإستخلاص عينة اسطوانية تكون كافية لجميع التحاليل، إذ يبلغ قطرها حوالي 1.5 ملليمتر و طولها حوالي 12.5 ملليمتر، و تكمن ميزات هذه الطريقة في عدم الحاجة لإجراء جراحة و دون إجراء التخدير التام في بعض الأحيان، أما المساوي فتكمن في ضالة العينة، و عدم التمكن من الوصول إلى كتلة الورم بشكل صحيح في بعض الأحيان، الأمر الذي يستلزم إعادة الخرز.

و تُعرف الطريقة الأحدث بخرز أو سفت الإبرة الشعرية (Fine needle aspiration)، باستخدام إبرة رفيعة جداً لسحب كمية ضئيلة من أنسجة الورم، و يمكن للطبيب استهداف الموضع المتضخم و المحسوس تحت الجلد و المشتبه بكونه ورمياً، أو الموضع العميق داخل الجسم و غير المحسوس من الخارج، باستخدام التصوير الإشعاعي الطبقي (CT scan) لضمان دقة التوجيه نحو كتلة الورم، و تكمن مساويء هذه الطريقة في ضالة حجم العينة، مما يستلزم توفر الإمكانيات الطبية الملائمة لاستخلاص أكبر قدر من المعلومات بالتحاليل بأقل كمّ من النسيج الورمي.

خزاع النخاع العظمي (Bone marrow biopsy)

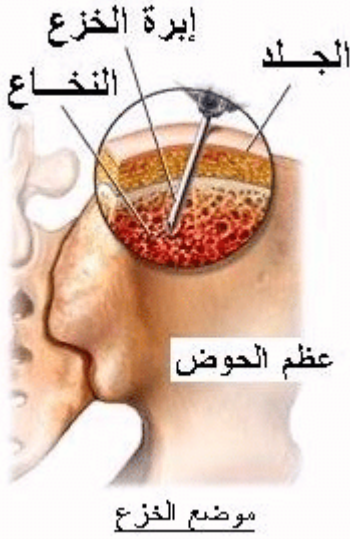

خزاع النخاع

أو سفت النخاع العظمي (Bone marrow aspiration)، ويستهدف هذا النوع من الخزاع استخلاص عينة من نسيج النخاع العظمي لفحصها تحت المجهر، بُغية تقصي مدى وجود أو انتقال الخلايا الورمية المختلفة إلى النخاع العظمي، وخصوصا لدى الأورام الليمفاوية، وبطبيعة الحال يتم هذا النوع من الخزاع دوريا وبصفة خاصة عند أورام الدم، سواء لتحديد نوع الورم و مدى تركيز الخلايا الورمية بالنخاع، أو مراقبة تطورات المرض خلال الدورات العلاجية.

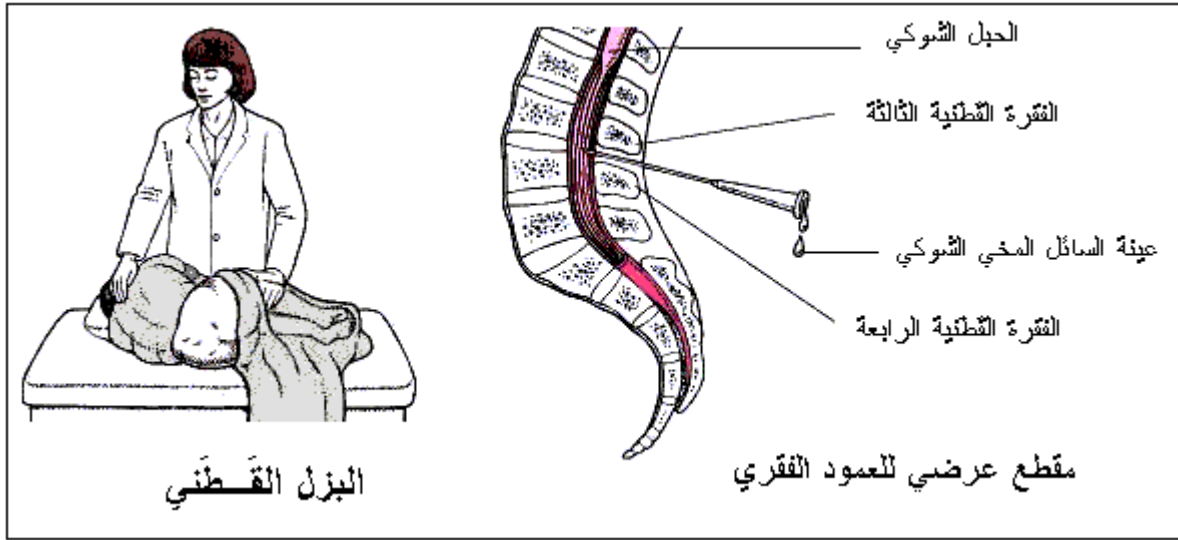
و من المعتاد استخلاص عينة النخاع من عظم الورك الخلفي حيث يتواجد العظم تحت الجلد مباشرة، و يحتوي على كميات

كبيرة من النخاع، و تتم عملية الخزاع بأن يستلقي المريض ممددا على وجهه، و قد توضع تحته وسادة مناسبة لرفع مستوى الجسم، أو بوضع جانبي متقوس، و يقوم الطبيب المختص بتحديد موضع السحب الملائم و تعقيمه، و من ثم استخدام التخدير المناسب سواء موضعيا أو التخدير التام قصير الأجل، ثم يقوم بغرز إبرة السحب، التي لا تختلف كثيرا عن الإبرة العادية، عبر الجلد إلى حيث نخاع العظم، و يقوم بسحب العينة التي تأخذ شكل الإبرة الاسطوانية بقطر 1.5 ملليمتر و طول 12.5 ملليمتر تقريبا، و لا تستغرق هذه العملية عادة أكثر من خمس دقائق، و يتم فحص العينة تحت المجهر بعد صباغتها بمواد خاصة.



البزل القطني (Lumbar puncture)

تستهدف هذه العملية استخلاص عينة من السائل المُخّي الشوكي (cerebrospinal fluid CSF) المحيط بالدماع و الحبل الشوكي، بُغية فحصها تحت المجهر و التقصي عن وجود خلايا سرطانية، (كما أنها تستخدم عند الحقن الّغمدية لأدوية العلاج الكيماوي مباشرة إلى الدماغ و الحبل الشوكي، و يُرجى مراجعة مقال [العلاج الكيماوي](#) لمزيد من التفاصيل عن الحقن الّغمدية)، و تتم عملية البزل بان يستلقي الطفل على أحد جانبيه مع ضم الركبتين بوضع التفافي، أو يجلس منحنيا إلى الأمام، و يقوم الطبيب بتعقيم أسفل الظهر بعد تحديد الموضع المناسب، و من ثم يستخدم التخدير الموضعي أو التخدير التام قصير الأجل، ثم يقوم بإدخال إبرة بالتجويف ما بين فقرتين من الفقرات القطنية حيث يتواجد السائل المُخّي، الذي يبدأ بالتدفق عبر الإبرة دون الحاجة لسحبه، و يتم جمع مقدار ضئيل كاف للتحاليل و الفحوصات المختلفة، و التي تتضمن قياس مستويات الجلوكوز و بعض البروتينات إضافة إلى تقصي وجود الخلايا الورمية عبر الفحص المجهري.



تحاليل الدم

تحليل السمات الورمية (Tumor markers)

أو تحاليل دلالات السرطان، و تستهدف هذه المجموعة من التحاليل التقصي و البحث عن مركبات كيميائية معينة ترتفع نسب تركيزها في سوائل الجسم المختلفة عند وجود خلايا السرطان، إضافة إلى مواد أخرى و إفرازات تنتج عن الخلايا الورمية، حيث يصاحب تطور بعض الأورام ارتفاع نسبة الكالسيوم أو بنسبة بروتينات الدم أو بعض الهرمونات، إضافة إلى ارتفاع نسبة بعض الأنزيمات بمصل الدم، و رغم أن هذه التحاليل قد تساعد في التشخيص المبدي للسرطان، إلا أنها لا تُعد مؤشرا قاطعا بطبيعة الحال، حيث قد تظهر نفس المعطيات عند نشوء الالتهابات أو عند التعرض لبعض أنواع العدوى، أو لدى نشوء الأورام الحميدة، و بالمقابل يستفاد منها في تقصي تطور الأورام و مدى التجاوب مع العلاجات، حيث يقترب تركيز هذه الدلالات عادة من المعدلات الطبيعية حين يكون حجم الورم صغيرا لدى حالات الأورام الصلبة، غير أنها ترتفع عند تضخم الورم أو عند نشوء أورام ثانوية، أما عند انخفاض معدلاتها و عودتها إلى المستوى الطبيعي عقب المعالجة، فإن ذلك يُعد مؤشرا على ايجابية المعالجة، بينما إن ارتفعت المعدلات فقد يدل ذلك على إخفاق المعالجة، أو على نشوء أورام ثانوية بمواضع أخرى.

تعداد الدم الكامل (CBC)

يستهدف تحليل تعداد الدم الكامل إجراء تعداد لخلايا الدم و مكوناتها، من كريات بيضاء و حمراء و صفائح دموية و يحمور الدم و تفرعاتها المختلفة (يرجى مراجعة مقال [تعدادات الدم](#) للمزيد من التفاصيل) :

كريات الدم البيضاء (white blood cells)

يتم إحصاء كريات الدم البيضاء بعينة الدم في هذا التعداد، بُغية تقصي وجود نوع معين من الخلايا الورمية غير البالغة و الشاذة، و التي يدل وجودها بأعداد غير عادية على وجود اللوكيميا في حالات أورام الدم، إضافة إلى تقصي تأثير المعالجات، حيث أن كريات الدم البيضاء تُعد من أهم مكونات المنظومة المناعية بالجسم، و تقوم بالحماية من الأنواع المختلفة للعدوى، و من ناحية أخرى تقوم بعلاجات الأورام المختلفة بإحباط نخاع العظمي و انخفاض معدلاتها بالدم، مما يزيد من مخاطر التعرض للعدوى بسهولة، لذلك من المهم إجراء التعداد دورياً، فقد يتم تأخير المعالجات أو تعديلها إن تبين أن تعدادها منخفض، و إلى حين ارتفاعه مجدداً.

خضاب الدم (Hemoglobin)

أو اليحمور و هو أهم مركبات كريات الدم الحمراء و يقوم بحمل الأوكسجين إلى أنسجة الجسم، و يؤدي انخفاض معدلاته إلى نشوء فقر الدم، الذي بدوره قد يظهر كنتيجة لتأثيرات المعالجات، أو قد يظهر كعلامة على عودة السرطان لدى أورام الدم.

(يُرجى مراجعة مقال [العلاج الكيماوي و تعداد خلايا الدم](#) لمزيد من التفاصيل).

الراسب الدموي (Hematocrit)

يحدد تعداد الراسب الدموي النسبة ما بين البلازما بالدم و الكريات الحمراء، مما يحدد مدى فاعليتها، و يدل انخفاض تعدادها أيضاً على وجود فقر بالدم.

تعداد الخلايا المتعادلة الكلي (Absolute neutrophil count ANC)

و يسمى أيضاً بتعداد العدلات (neutrophils) الكلي بكريات الدم البيضاء، و هو مقياس مهم لمقدرة الجسم على مقاومة العدوى، و يتم ذلك بقياس النسبة ما بين تعداد هذه الخلايا و التعداد الإجمالي للكريات البيضاء، و بصفة عامة القيمة لأكثر من 1000 تعني أن مقدرة جسم الطفل المريض على مقاومة العدوى تقترب من الحدود العادية.

(يُرجى مراجعة مقال [العلاج الكيماوي و خلايا الدم](#) و مقال [تعدادات الدم](#) لمزيد من التفاصيل).

تعداد الصفائح الدموية (Platelet count)

تقوم الصفائح الدموية بتكوين التجلطات و إغلاق موضع النزف عند حدوث القطوع أو الجروح بالأنسجة، و ينخفض تعدادها بالدم كتأثير جانبي حين يتلقى المريض المعالجات، و قد ينخفض بسبب من وجود عدوى ما، كما أن انخفاضها قد يدل على وجود اللوكيميا لدى الطفل بصفة خاصة، و يؤدي نقصها إلى سهولة النزف.

(يُرجى مراجعة مقال العلاج الكيماوي و خلايا الدم لمزيد من التفاصيل).

تحاليل كيميائيات الدم

يتم إجراء عدة تحاليل أخرى لقياس نسب العديد من الكيميائيات و الأملاح بالدم، و تحديد فاعلية وظائف الكبد و الكليتين، و تُجرى هذه التحاليل بصفة دورية لتقصي الحالة الصحية العامة للمريض، و تأثير العلاجات المتلقاة.

التحاليل الخلوية

و هي مجموعة من الفحوصات المستخدمة على وجه الخصوص في تشخيص و تصنيف أورام الدم و الأورام الليمفاوية، و بعض من الأورام الصلبة مثل مجموعة أورام يوينغ، و هي تستهدف دراسة التغيرات بالحمض النووي للخلايا الورمية، و التغيرات و التبادلات في أنواع الصبغيات الوراثية، إضافة إلى الكشف عن الخلايا السرطانية باستخدام ضديّات الجسيمات الغريبة (Antibodies)، مما يمكن من تحديد نوع الورم و خواصه الحيوية و التخطيط للمعالجات المختلفة، إضافة إلى التكهن بمدى المردود العلاجي المتوقع و مدى الاستجابة للمعالجات، و تُجرى هذه التحاليل على خلايا العينات المستخلصة من نخاع العظمي و السائل المخي الشوكي و الغدد الليمفاوية و عينات الدم، و خزعات أنسجة الأورام، و تنقضي التغيرات الشاذة سواء في حجم هذه الخلايا أو سلوكها أو سماتها المظهرية تحت المجهر.

و سنتخذ في الفقرات التالية من التحاليل الخلوية عند حالات اللوكيميا مثالا لتوضيح هذه الفحوصات.

تحاليل الكيمياء الخلوية (Cytochemistry)

بعد أن يتم تثبيت خلايا من العينة على شرائح مجهرية، تتم صباغتها بأنواع مختلفة من الصبغات الخاصة التي تتجذب إلى نوع محدد من الكيميائيات يتواجد فقط ببعض أنواع الخلايا الورمية اللوكيمية، فمثلا، يُستخدم نوع معين من الصبغات يجعل الحبيبات بأغلب خلايا اللوكيميا النخاعية تظهر على هيئة بقع سوداء تحت المجهر، إلا أنها لا تُحدث أي تغير لوني بخلايا اللوكيميا الليمفاوية.

التعداد الخلوي المتعاقب (Flow cytometry)

و تُستخدم هذه التقنية أحيانا لفحص الخلايا بعينات الدم و النخاع العظمي و الغدد الليمفاوية، و هي دقيقة في تحديد نوع خلايا اللوكيميا أو الأورام الليمفاوية اللاهوجكن، و تتم بمعالجة الخلايا بأنواع خاصة من ضديّات الجسيمات (Antibodies)، التي تتجذب لأنواع محددة من الخلايا الورمية، و يتم تمريرها أمام حزمة ضوئية من أشعة الليزر، فإن احتوت العينة على أي من هذه الخلايا فإن الليزر سيظهرها بلون مختلف، و من ثم يقوم حاسوب بقياسها و تحليلها بدقة، و يستخدم هذا الفحص أيضا لتقدير كمية الحمض النووي في الخلايا اللوكيمياية، و من ثم تقدير سلوكها المحتمل، فمثلا، تكون خلايا اللوكيميا الليمفاوية الحادة ذات المحتوى المرتفع من الحمض النووي، أكثر من 16% فوق المعدل العادي، أكثر حساسية تجاه عقاقير العلاج الكيماوي.

تحليل الكيمياء المناعية الخلوية (Immunocytochemistry)

و تشبه طريقة هذا الفحص التعداد الخلوي، إذ تتم معالجة خلايا من خزعة النخاع العظمي بنوع خاص من ضديّات الجسيمات المعملية، و لكن بدلا من استخدام الليزر و الحواسيب في التدقيق، يتم معالجة الخلايا بحيث تتغير ألوان بعض أنواعها، و يمكن تمحيص التغيرات اللونية تحت المجهر بدقة، و تُعد هذه الطريقة مثل التعداد الخلوي مفيدة للتمييز ما بين خلايا الأنواع المختلفة للوكيميا و بين خلايا الأورام الأخرى.

تحاليل المورثات الخلوية (Cytogenetics)

تحتوى الخلايا البشرية الطبيعية على ستة و أربعين صبغياً (chromosomes) و هي أجزاء من الحمض النووي و بروتينات تتحكم في دورة حياة الخلية و عمليات الأيض)، و في بعض أنواع اللوكيميا، يتصل جزء من احد الصبغيات بجزء من صبغي مختلف، فيما يُعرف بتبادل المواقع بين عرى الصبغيات (Translocation)، و من الممكن عادة تقصي هذه التبادلات تحت المجهر، و يساعد تمييزها في تحديد الأنواع المختلفة من اللوكيميا سواء الليمفاوية أو النخاعية، إضافة إلى أن بعض أنواع اللوكيميا يوجد بخلاياها عدد اكبر من الصبغيات فوق العدد الطبيعي، و تمييزها يساعد في التكهّن بالمرودود العلاجي، فمثلا، خلايا اللوكيميا الليمفاوية الحادة التي يظهر بها عدد خمسون صبغياً هي أكثر تأثرا بالعلاج الكيماوي، بينما التي تحتوى على عدد يقل عن ستة و أربعين صبغياً، فهي أكثر مقاومة للعقاقير الكيماوية.

التحاليل الجزيئية الوراثية (Molecular genetic studies)

ثمة مواد معينة تُعرف بمتلقيات مولدات المضاد، أو متلقيات المغاير (antigen receptors)، تكمن على السطح الخارجي للخلايا الليمفاوية، و لهذه المتلقيات دور فعال في إطلاق تفاعلات الجهاز المناعي تجاه مختلف الأجسام الغريبة و أنواع العدوى، و يتواجد بالخلايا الليمفاوية العادية عدد كبير من المتلقيات التي تساعد في تفاعل الجسم لمقاومة العديد من أنواع العدوى، و حيث أن اللوكيميا الليمفاوية مثلا تنشأ في البداية من مجرد خلية ليمفاوية شاذة واحدة، بالتالي تتواجد بجميع الخلايا اللوكيمياية عند المريض نفس متلقي مولد المضاد، و تعتبر التحاليل المعملية لسلسلة عمليات الحمض النووي (التي تتضمن المعلومات الخاصة بالمتلقيات بكل خلية)، طريقة مؤكدة في تشخيص اللوكيميا الليمفاوية و تصنيفها، لأن لكل نوع فرعي منها متلقيات مختلفة الخواص عن غيرها، و عموما فهذا التحليل معقد و مكلف و لا يُعد ضروريا عند أغلب الحالات.

آخر مراجعة: 17 - 06 - 2010